

Examen Único Médico 2018

TEMA A

Examen de Ingreso a Residencias del Equipo de Salud - 24 de Abril 2018

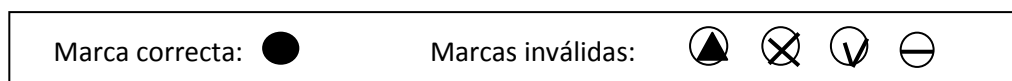
ANTES DE COMENZAR SU EXAMEN, LEA ATENTAMENTE LAS SIGUIENTES INSTRUCCIONES

1. Usted está recibiendo un cuadernillo y una grilla de respuestas. Compruebe que tiene ambas cosas, que sus datos estén correctos y que no existan defectos de impresión. Verifique el número de páginas.

2. **Rellene la letra del tema que le ha tocado.**

3. El examen será corregido en base a la grilla de respuestas. Sólo se valorarán las respuestas marcadas en esta grilla.

4. En la grilla de respuestas, usted debe rellenar **en forma completa únicamente el círculo que considere como opción correcta**. Sólo hay **una** opción correcta. Si usted marca más de una opción, o lo hace con una forma de marca no válida, la pregunta **se considerará incorrecta**.



5. El cuadernillo de preguntas no tiene valor para la corrección. El mismo deberá ser entregado junto con la grilla al finalizar el examen.

6. Se sugiere completar primero con **lápiz negro**, para poder realizar correcciones sin dañar la hoja. Y antes de entregar repasar con **lapicera negra** y **borrar** las marcas de lápiz, **evite** doble marcas.

7. Compruebe siempre que la opción marcada en la grilla de respuestas se corresponde con el número de pregunta y la respuesta elegida.

8. **No se podrán procesar grillas de respuesta con tachaduras, borraduras, manchas etc. No se entregarán grillas de respuesta adicionales.**

9. No hace falta el uso de calculadora.

10. Dispone de 4 horas para la realización el examen. El tiempo ha sido calculado para que pueda trabajar tranquilo. Lea con atención las preguntas. Tómese el tiempo que necesite para completar la prueba, no hace falta que se apure. Le sugerimos que ante la duda, no deje de responder, no deje respuestas vacías.

11. Apague su celular y guárdelo. El mismo no debe estar a la vista, si lo estuviera será retirado por el responsable del aula.

¡¡¡BUENA SUERTE!!!!

Examen Único Médico 2018

TEMA A

1) ¿Cuál es el mejor método anticonceptivo para una mujer de 46 años, tabaquista desde los 15 años, que tiene historia de dislipemia, hipertensión arterial e infarto de miocardio hace 2 años, en tratamiento con antihipertensivos y aspirina diariamente?

- a) Métodos basados en el conocimiento de la fertilidad de la mujer (MBCF)
- b) Pastillas anticonceptivas con progesterona.
- c) Pastillas anticonceptivas orales combinadas.
- d) Dispositivo intrauterino.

2) ¿Cuál de las siguientes sustancias puede haber consumido un adolescente de 13 años, que ingresa a la guardia por un cuadro de "ebriedad" acompañado de alucinaciones y en el examen físico presenta frecuencia cardiaca de 180 latidos por minuto y en los exámenes de laboratorio presenta anemia y leucopenia?

- a) LSD.
- b) Pegamentos.
- c) PACO.
- d) Éxtasis.

3) ¿Cuál de las siguientes es una contraindicación para el uso de los anticonceptivos orales combinados?

- a) Lactancia materna, 7 meses post parto.
- b) Hipertensión arterial leve sin evidencia enfermedad vascular.
- c) Mujer de 32 años con antecedente de cefalea.
- d) Lupus eritematoso sistémico con anticuerpos antifosfolipídicos positivos.

4) ¿Cuál es el diagnóstico más probable de una mujer embarazada en semana 38 de gestación, que cursa cuarto embarazo y consulta por dolor abdominal intenso acompañado de sangrado vaginal? En el examen físico el útero se encuentra tenso y no se auscultan latidos fetales. La mujer tiene tres hijos sanos.

- a) Placenta previa.
- b) Vasa previa.
- c) Embarazo ectópico.
- d) Desprendimiento de placenta normoinserta.

5) ¿En cuál de las siguientes circunstancias considera que un paciente fumador se encuentra en estadio de contemplación de acuerdo al modelo transteorético de cambio?

- a) No percibe actualmente la necesidad de cambiar su comportamiento.
- b) Evalúa la posibilidad de hacer un intento de dejar en el futuro aunque existe una ambivalencia que le impide pasar a la acción.
- c) Se encuentra pensando estrategias cercanas al día D (fecha de abandono).
- d) Está listo para realizar un intento de dejar en los próximos 30 días y está tomando acciones concretas.

Examen Único Médico 2018

TEMA A

6) ¿Qué estudio complementario solicita a un paciente de 60 años que consulta por cefalea intensa, visión borrosa y mareos de 6 horas de evolución y en el examen físico se encuentra lúcido, sin signo de foco motor, sensitivo o meníngeo y tiene presión arterial 220/110 mmHg?

- a) Tomografía de encéfalo sin contraste.
- b) Punción lumbar y examen fisicoquímico de LCR.
- c) Electrocardiograma.
- d) Ecocardiograma.

7) ¿Cuál es la conducta más adecuada con un señor de 56 años, asintomático, que consulta porque le detectaron anemia en un análisis de rutina? No tiene antecedentes patológicos y no toma ninguna medicación.

- a) Conducta expectante y repetir el hemograma en 6 meses.
- b) Asumir que es una anemia ferropénica por la edad y administrar hierro.
- c) Tipificar la anemia y realizar estudios para definir su causa.
- d) Solicitar endoscopía digestiva.

8) ¿Cuál de las siguientes consideraciones con respecto a la ligadura del cordón umbilical es correcta?

- a) La ligadura del cordón umbilical antes del minuto de vida previene la policitemia.
- b) La ligadura entre el primer y tercer minuto de vida mostró reducción de los requerimientos de hierro durante el primer año de vida.
- c) La ligadura del cordón umbilical no se relaciona con los depósitos de hierro al nacer.
- d) La ligadura tardía del cordón umbilical no evidenció ningún cambio en los requerimientos de hierro durante el primer año de vida.

9) ¿Cuál es la conducta más adecuada con un niño de 3 años, previamente sano, que ingresa a guardia es estado posconvulsivo y se encuentra febril? Presentó un episodio de convulsión febril simple.

- a) Internar para diagnóstico y tratamiento.
- b) Tratar la fiebre e interconsultar con neurología.
- c) Tratar la fiebre, completar examen físico y observar.
- d) Solicitar estudios por imágenes.

Examen Único Médico 2018

TEMA A

10) ¿Cuál de los siguientes exámenes complementarios solicita en primer instancia, a un niño de 6 años que presenta dolor en hipocondrio derecho y fiebre de 72 horas de evolución? La madre refiere que desde hace 3 días presenta tos, disminución del apetito y en el día de hoy presentó dos episodios de vómitos. En el examen físico se encuentra febril (T° axilar 38,9°C), frecuencia cardíaca 130 latidos /min y frecuencia respiratoria 50 respiraciones/minuto, murmullo vesicular disminuido en campo pulmonar derecho, abdomen tenso y con ruidos hidroaéreos disminuidos.

- a) Tomografía axial computada torácica y abdominal.
- b) Función hepática y renal.
- c) Hemograma, eritrosedimentación y proteína C reactiva.
- d) Radiografía de tórax.

11) ¿Cuál combinación de métodos complementarios solicita a una paciente de 65 años que tiene dolores óseos, osteoporosis moderada y en los exámenes de laboratorio presenta hipercalcemia (11mg/dl) y parathormona (PTH) elevada (300 pg/dl)?

- a) Ecografía + centellograma con Tecnecio 99 Sestamibi.
- b) Ecografía + Resonancia nuclear magnética.
- c) Tomografía con contraste endovenoso+centellograma con Yodo 131.
- d) Ecografía + Tomografía por emisión de positrones (PET).

12) ¿Cuál de las siguientes afirmaciones es correcta con respecto a la hipertrofia prostática benigna (HPB)?

- a) El diagnóstico se hace por tacto rectal.
- b) Se deben solicitar siempre sedimento urinario y creatinina sérica para hacer diagnóstico.
- c) Es una enfermedad que progresa lentamente en la mayoría de los pacientes.
- d) La polaquiuria, en mayores de 50 años, es siempre provocada por la HPB.

13) ¿Cuál de los siguientes métodos complementarios utiliza para ajustar la dosis de cumarínicos?

- a) Determinación de fibrinógeno.
- b) Tiempo de protrombina.
- c) Recuento de plaquetas.
- d) Tiempo de sangría.

Examen Único Médico 2018

TEMA A

14) ¿Cuál es la conducta más adecuada con un señor de 34 años, tabaquista de 10 cigarrillos diarios, que consulta por acidez y dolor epigástrico de un mes de evolución, que en ocasiones cede con la ingesta y que empeoró en los últimos días? No tiene antecedentes patológicos y está preocupado por problemas económicos familiares.

- a) Promover la cesación tabáquica y solicitar videoendoscopia digestiva alta.
- b) Indicar tratamiento con antiácidos y procinéticos durante un mes y evaluar nuevamente.
- c) Promover la cesación tabáquica, solicitar serología para *Helicobacter pylori*.
- d) Promover la cesación tabáquica e indicar antiácidos durante un mes y evaluar nuevamente.

15) ¿Cómo caracteriza el dolor torácico de un paciente de 58 años, tabaquista, con hipercolesterolemia no tratada, que refiere dolor precordial opresivo desde hace 4 meses, que aparece usualmente al caminar 2 cuadras y que dura 2 a 5 minutos.

- a) Angina estable.
- b) Angina inestable.
- c) Angina de reciente comienzo.
- d) Dolor precordial inespecífico.

16) ¿Cuál es el diagnóstico más probable de un niño de 12 años que se encuentra internado por presentar un síndrome de Guillain Barré posterior a un síndrome febril de varios días de evolución, acompañado de adenopatías generalizadas y esplenomegalia? En los exámenes de laboratorio presenta: trombocitopenia, y anemia hemolítica Coombs positiva y con crioprecipitinas específicas para el antígeno i de los eritrocitos.

- a) Artritis idiopática juvenil.
- b) Mononucleosis infecciosa.
- c) Leucemia linfoblástica aguda.
- d) Infección por *Mycoplasma pneumoniae*.

17) ¿Cómo indica la administración de vacuna antineumocócica a una paciente de 50 años con diabetes?

- a) 1a dosis: vacuna conjugada 13 valente (VCN13) y 2a dosis: la vacuna polisacárida de 23 serotipos (VPN23) con un intervalo mínimo de 12 meses.
- b) 1a dosis: vacuna conjugada 13 valente (VCN13) y 2a dosis: la vacuna polisacárida de 23 serotipos (VPN23) con un intervalo mínimo de 8 semanas.
- c) Una sola dosis de la vacuna polisacárida de 23 serotipos (VPN23).
- d) 1a dosis: la vacuna polisacárida de 23 serotipos (VPN23) y 2a dosis: vacuna conjugada 13 valente (VCN13) con un intervalo mínimo de 8 semanas.

Examen Único Médico 2018

TEMA A

18) ¿Cuál es el diagnóstico más probable de un niño de 11 años, sano previamente, residente en área rural de Entre Ríos, que consulta por fiebre, escalofríos, mialgias, astenia y cefalea de 48 horas de evolución y presenta dificultad respiratoria en las últimas horas? En los exámenes de laboratorio de guardia se constata aumento del hematocrito, plaquetopenia, leucocitosis con neutrofilia absoluta y linfocitos atípicos.

- a) Infección por *Mycoplasma pneumoniae* .
- b) Síndrome pulmonar por Hantavirus.
- c) Intoxicación aguda por organofosforados.
- d) Brucelosis aguda.

19) ¿Cuál es el diagnóstico más probable de un señor de 40 años, sin antecedentes patológicos, que concurre a guardia por un intenso dolor de comienzo brusco en flanco izquierdo que irradia a la zona testicular, acompañado de estado nauseoso? El dolor es de intensidad moderada y el paciente no encuentra una posición antálgica.

- a) Cólico renal.
- b) Pancreatitis aguda.
- c) Úlcera gástrica.
- d) Infarto mesentérico.

20) ¿En cuál de las siguientes situaciones indica la colocación de una sonda orogástrica en un recién nacido de término, con peso adecuado para edad gestacional?

- a) Antecedente de polihidramnios.
- b) Antecedente materno de vaginosis durante el embarazo.
- c) Antecedente materno de sífilis durante el embarazo.
- d) Nacimiento por cesárea.

21) ¿Qué observa en las radiografías de tórax?

(VER IMAGENES 3)

- a) Condensación pulmonar en base izquierda de localización anterior.
- b) Condensación pulmonar en base izquierda de localización posterior.
- c) Atelectasia de la llingula.
- d) Atelectasia de segmento posterior de lóbulo inferior izquierdo.

Examen Único Médico 2018

TEMA A

22) ¿A qué integrantes del grupo familiar de un niño 4 años con diagnóstico de meningitis purulenta por meningococo B les indicaría profilaxis con rifampicina? La familia está constituida por el padre de 50 años, la madre de 38 años embarazada de 5 meses, hermanos de 2 y 14 años.

- a) A todo el grupo familiar.
- b) Al hijo de 2 años.
- c) A los dos adultos.
- d) A los 2 hijos.

23) ¿Cuáles establecimientos deben notificar al Sistema Nacional de Vigilancia en Salud?

- a) Establecimientos privados.
- b) Establecimientos que posean servicio de epidemiología.
- c) Establecimientos públicos y privados.
- d) Establecimientos públicos.

24) ¿Cuál es el tratamiento más adecuado para un niño de 4 años, alérgico a la proteína de la leche, que ingiere por error una cucharada de yogur y luego de 5 minutos presenta edema en cara, irritación ocular, congestión nasal y ronquera? En el examen físico se encuentra pálido, sudoroso, con leve hipotensión arterial, frecuencia cardíaca de 110 latidos por minuto, tiene sibilancias diseminadas en ambos campos pulmonares y saturación de O₂ 93%.

- a) Adrenalina 1/1000 endovenosa.
- b) Adrenalina 1/1000 intramuscular.
- c) Dexametasona Intramuscular.
- d) Difenhidramina endovenosa.

25) ¿Cuál es la conducta más adecuada con una paciente hipertensa que consulta por disnea de reposo, palpitaciones, mareos y en el examen físico presenta TA: 100/60 mm Hg, frecuencia respiratoria 22 x minuto, frecuencia cardíaca: 140 x minuto, rales crepitantes en ambas bases?

Tiene el siguiente registro electrocardiográfico.(VER IMAGEN 2)

- a) Indicar dosis de carga de amiodarona.
- b) Tratamiento con esmolol endovenoso.
- c) Indicar diltiazem endovenoso.
- d) Cardioversión eléctrica.

Examen Único Médico 2018

TEMA A

26) ¿Cuál de los siguientes patrones radiológicos espera encontrar en la radiografía de tórax de un recién nacido pre término de 31 semanas, que pesa 1200 gramos (adecuado para edad gestacional) que ingresa a terapia intensiva neonatal, a los 30 minutos del nacimiento, por taquipnea, aleteo nasal, quejido espiratorio y retracción intercostal? Es hijo de una madre primigesta de 20 años, que ha cursado el embarazo sin controles obstétricos.

- a) Patrón reticulogranular con broncograma aéreo.
- b) Patrón con infiltrados tipo algodónos con zonas de sobredistensión y otras con atelectasias.
- c) Patrón micronodulillar con aumento del volumen pulmonar y cisuritis.
- d) Patrón normal.

27) ¿Cuál es la conducta más adecuada con un señor de 55 años, sin antecedentes patológicos, que pesa 95 kg y mide 180 cm y concurre al control periódico de salud con los siguientes exámenes de laboratorio: glucemia en ayunas 120 mg/dl, triglicéridos 148 mg/dl, colesterol 135 mg/dl, y HDL 38 mg/dl.?

- a) Solicitar una nueva glucemia en ayunas.
- b) Iniciar tratamiento con metformina y control en 4 semanas.
- c) Comenzar con dieta más actividad física y en 6 meses solicitar nueva glucemia en ayunas.
- d) Solicitar prueba de tolerancia oral a la glucosa y comenzar tratamiento con metformina.

28) ¿Cuál es el diagnóstico más probable de un lactante de 2 meses de vida que es traído a la consulta por la madre, quien refiere que no respira normalmente y en el examen físico se encuentra normohidratado, taquipneico, taquicárdico, pesa 2800 gramos y presenta regular entrada de aire bilateral, rales subcrepitantes en ambos campos y soplo eyectivo, holosistólico con precordio activo? Ha nacido a término, con peso de nacimiento de 2530 gramos, recibe lactancia materna y complementa con leche de fórmula.

- a) Bronquiolitis aguda más estenosis pulmonar.
- b) Bronquiolitis aguda.
- c) Insuficiencia cardíaca por comunicación interventricular.
- d) Insuficiencia cardíaca por comunicación interauricular.

29) ¿Cuál es la conducta más adecuada con una paciente de 42 años que cursa embarazo de 8 semanas y tiene hipertensión arterial crónica bien controlada, en tratamiento con inhibidores de la enzima convertidora de angiotensina (IECAs)?

- a) Cambiar los IECAs por otro fármaco con mejor perfil de seguridad durante la gestación.
- b) Mantener el tratamiento por el adecuado control de la presión arterial.
- c) Mantener el tratamiento y asociar alfametildopa para disminuir de preeclampsia en el futuro.
- d) Incrementar la dosis de IECAs por el riesgo de preeclampsia en el futuro.

Examen Único Médico 2018

TEMA A

30) ¿Cuál es la conducta más adecuada con una mujer de 26 años que cursa primer embarazo de 28 semanas, tiene examen físico normal con índice de masa corporal (IMC) 27 y trae a la consulta los siguientes resultados de laboratorio: Hematocrito: 36%. Hb: 12,5 g/100ml. Colesterol total: 240 mg/100 ml, HDL: 60 mg/100ml. Triglicéridos: 175 mg/100ml Fosfatasa alcalina: 40 mU/ml (normal sin embarazo: hasta 30). Glucemia Ayunas: 98 mg/dl. Glucemia postcarga 75 gramos: 120 mg/dl?

- a) Derivar al consultorio de embarazo de alto riesgo.
- b) Indicar dieta hipocalórica estricta.
- c) Realizar tratamiento de la anemia.
- d) Continuar con el control regular.

31) ¿Cuál de los siguientes factores extrínsecos se relacionan frecuentemente con caídas de los ancianos en la casa?

- a) Interruptores de luz de difícil acceso.
- b) Inodoro elevado.
- c) Barandas en la escalera y escalones con bandas antideslizantes.
- d) Sillas estables con apoyabrazos.

32) ¿Cuál es la conducta más adecuada con respecto a la actualización del Calendario Nacional de Vacunación en un lactante de 4 meses que recibió una dosis de vacuna contra hepatitis B y BCG después del nacimiento, las vacunas Salk, pentavalente, rotavirus y neumococo conjugada a los dos meses y no recibió más vacunas desde esa fecha? Es llevado a la consulta por un catarro de vías aéreas superiores.

- a) Aplicar primera dosis de vacuna antimeningocócica y citar en 30 días para completar el calendario.
- b) Aplicar primera dosis de vacuna antimeningocócica y segunda dosis de vacunas pentavalente, Salk, rotavirus y antineumocócica conjugada.
- c) Aplicar segunda dosis de vacunas pentavalente, Sabin, rotavirus y antineumocócica conjugada.
- d) Aplicar segunda dosis de vacunas pentavalente, Salk, rotavirus y antineumocócica conjugada. Citar a los 5 meses para aplicar vacuna antimeningocócica.

33) ¿Cuál es la conducta más adecuada con un señor de 51 años, obeso, dislipémico, tabaquista de 30 cigarrillos día desde los 30 años, que se encuentra en etapa de acción para dejar de fumar? Fue deportista hasta los 35 años y hace 8 años presentó un síndrome depresivo menor. Tiene una Prueba de Fagerström de 6.

- a) Parches + chicles de nicotina + 150 mg de bupropion /día. Control en 7 días.
- b) Parches + chicles de nicotina + vareniclina. Control en 7 días.
- c) Chicles de nicotina cada 4 hs + 150 mg de bupropion /día. Control en 14 días.
- d) Parches de nicotina + vareniclina. Control en 14 días.

Examen Único Médico 2018

TEMA A

34) ¿Cuál de las siguientes patologías es de notificación inmediata ante caso sospechoso por planilla C2?

- a) Chagas crónico.
- b) Varicela.
- c) Neumonía aguda.
- d) Hepatitis A.

35) ¿Cuál es la conducta más adecuada con un paciente de 50 años, que consulta por dolor precordial típico, de 30 minutos de duración, en un hospital sin hemodinamia y distante de centro de referencia y que en el ECG presenta elevación del segmento ST en cara anterior? Tiene antecedentes de tabaquismo, dislipemia y sobrepeso.

- a) Solicitar traslado a otro centro cuando sea posible.
- b) Administrar aspirina y clopidogrel en altas dosis.
- c) Indicar tratamiento con fibrinolíticos.
- d) Indicar tratamiento anticoagulante con heparina de bajo peso molecular.

36) Según la Ley de Salud Mental 26657, ¿cómo considera a la Internación como modalidad de intervención?

- a) Es un recurso terapéutico de carácter restrictivo.
- b) Aporta mayores beneficios terapéuticos que el resto de las intervenciones realizables en todos los casos.
- c) Siempre es beneficiosa porque permite aislar al paciente del entorno social y promover su tratamiento.
- d) Puede indicarse o prolongarse para resolver problemáticas sociales o de vivienda.

37) ¿Con cuál de las siguientes imágenes mamográficas le solicitaría una biopsia mamaria, a una paciente de 60 años que consulta por dolor en el cuadrante superior externo de la mama izquierda y que tiene una mamografía realizada hace un año con aumento de densidad en esa zona?

- a) Calcificaciones gruesas y dispersas.
- b) Calcificaciones puntiformes dispersas.
- c) Microcalcificaciones agrupadas.
- d) Calcificaciones de trayectos vasculares.

38) ¿Cuál es el diagnóstico más probable de un niño de 4 años, eutrófico, que presenta hace aproximadamente un mes, episodios intermitentes de diarrea no disintérica, dolor abdominal e hiporexia? Tiene como antecedentes inmunodeficiencia por déficit de Ig A.

- a) Enfermedad de Crohn.
- b) Enfermedad celíaca.
- c) Giardiasis.
- d) Diarrea crónica inespecífica.

Examen Único Médico 2018

TEMA A

39) ¿Cuál es la conducta más adecuada, durante la internación, con un paciente de 64 años, diabético tipo 2 en tratamiento con metformina y sulfonilureas que cursa neumonía aguda de la comunidad y tiene controles de glucemia superiores a 300 mg%?

- a) Continuar con la medicación habitual y aumentar la dosis de metformina.
- b) Suspender la medicación habitual e indicar insulinoterapia.
- c) Asociar insulina NPH a su medicación habitual.
- d) Suspender la medicación habitual e indicar insulina en infusión continua endovenosa.

40) ¿Cuál de las siguientes afirmaciones con respecto a la vacunación BCG es correcta?

- a) Evita la infección por *M. tuberculosis*.
- b) Previene la diseminación hematológica de *M. tuberculosis*.
- c) Se puede aplicar en neonatos a partir de los tres kilos de peso.
- d) Se puede aplicar en inmunodeprimidos sin riesgo.

41) ¿Cuál de los siguientes gérmenes puede estar presente en el tracto genital materno y ser la causa de meningitis en un neonato a los 7 días del nacimiento?

- a) *Chlamydia trachomatis*.
- b) *Neisseria gonorrhoeae*.
- c) *Haemophilus ducreyi*.
- d) *Streptococcus agalactiae*.

42) ¿Cuáles son los registros continuos que sirven como fuente de información para los estudios epidemiológicos?

- a) Encuestas de satisfacción y registro de internaciones.
- b) Censos poblacionales y entrevistas estructuradas.
- c) Planilla de internación, de consulta diaria y censo poblacional.
- d) Planilla de consulta diaria y planilla de ronda de los agentes sanitarios.

43) ¿Cuál es el diagnóstico más probable de un lactante de 35 días, sin antecedentes perinatólogicos de importancia, que presenta un soplo mesocárdico, holosistólico, irradiado en todas las direcciones, especialmente hacia el ápex de moderada intensidad, no presenta cianosis y los pulsos son simétricos?

- a) Comunicación interventricular.
- b) Comunicación interauricular.
- c) Ductus arterioso permeable.
- d) Estenosis pulmonar leve.

Examen Único Médico 2018

TEMA A

44) ¿Actualmente, en cuál de las siguientes situaciones está indicada realizar prueba de tuberculina (reacción de Mantoux)?

- a) Diagnóstico de adultos en los que se sospecha tuberculosis pulmonar.
- b) En el ingreso laboral del personal de salud y seguimiento en el tiempo.
- c) Diagnóstico de embarazadas con sospecha de tuberculosis.
- d) Monitoreo de pacientes inmunodeprimidos en tratamiento con corticoides.

45) ¿Cuál de las siguientes pruebas realizaría en primer lugar para confirmar la enfermedad de Addison?

- a) Cortisol en orina 24 horas.
- b) Prueba de estimulación corta con ACTH.
- c) Prueba de estimulación con ACTH 2-3 días.
- d) Cortisol plasmático basal y a las 20 horas.

46) ¿Cuál es la conducta más adecuada con un lactante de 9 meses que presenta una gastroenteritis aguda y en el examen físico se encuentra afebril, con leve distensión abdominal y deshidratación moderada? No presenta antecedentes perinatólogicos de importancia y a los 2 meses de vida presentó reflujo gastroesofágico que no requirió tratamiento.

- a) Realizar hidratación endovenosa en forma inmediata.
- b) Realizar una interconsulta con gastroenterólogo infantil.
- c) Indicar plan de rehidratación oral en la guardia por 6 horas.
- d) Indicar rehidratación oral en la casa y pautas de alarma.

47) ¿Cuál de los siguientes es un motivo para aconsejar la realización de actividad física a los pacientes?

- a) Preserva las funciones mentales (comprensión, memoria y concentración).
- b) Es la única forma de prevenir la osteoporosis.
- c) Ayuda a perder peso aún sin un plan de alimentación adecuado.
- d) Mejora la función cardiorrespiratoria, aunque puede aumentar los valores habituales de presión arterial.

48) ¿Cuál es el diagnóstico más probable de una mujer de 24 años, tabaquista, que ingresa al Servicio de Urgencias con trastornos del sensorio, parálisis del VI par craneal, y signos meníngeos? Los familiares refieren que tres semanas antes había presentado cefalea frontal y discreta torpeza en la marcha. Se realizó una tomografía computarizada (TC) craneal donde se observan imágenes hipodensas parcheadas múltiples. Se realizó una punción lumbar con los siguientes resultados en el LCR: leucocitos 680 (85% polimorfomonucleares, 15% mononucleares), glucosa 9 mg/dl, proteínas 77 mg/dl.

- a) Tuberculosis meníngea.
- b) Meningitis herpética.
- c) Hemorragia subaracnoidea.
- d) Meningitis bacteriana.

Examen Único Médico 2018

TEMA A

**49) ¿En cuál de los siguientes cuadros clínicos es posible observar la siguiente alteración en el ECG?
(VER IMAGEN 1)**

- a) Infarto agudo de miocardio en etapa aguda.
- b) Infarto agudo de miocardio en etapa crónica.
- c) Isquemia subendocárdica.
- d) Pericarditis.

50) ¿Cuál de las siguientes vacunas NO se debe administrar a un niño que convive con un hermano con deficiencia inmunológica?

- a) Triple viral (Paperas, sarampión y rubéola).
- b) BCG.
- c) Vacuna contra la influenza.
- d) Vacuna oral contra la polio.

51) ¿Cuál de los siguientes exámenes complementarios solicita a un paciente de 30 años de edad que comenzó recientemente con registros de tensión arterial de 170/90 y 160/90 mmHg, asociados a cefalea, palpitaciones y discreta pérdida de peso en los últimos dos meses?

- a) Cortisol en orina 24 horas.
- b) Tomografía abdominal.
- c) Catecolaminas en orina 24 horas.
- d) Actividad de la renina plasmática.

52) ¿Cuál es la mejor opción terapéutica para la hipertensión arterial en un paciente diabético que tiene microalbuminuria y presión arterial de 145/95 mmHg?

- a) Atenolol 25 mg/día.
- b) Enalapril 2,5 mg/día.
- c) Hidroclortiazida 12,5 mg/día.
- d) Nifedipina 20 mg/día

53) ¿Cuál es la conducta más adecuada con una mujer que cursa embarazo de 25 semanas, se encuentra afebril y refiere dolor lumbar persistente? Tiene urocultivo negativo y en la ecografía renal se observa dilatación ureteral derecha moderada.

- a) Realizar urograma excretor.
- b) Tratar con analgésicos y control periódico.
- c) Profilaxis antibiótica para infección urinaria.
- d) Realizar urocultivo y pielografía retrograda.

Examen Único Médico 2018

TEMA A

54) ¿Cuál es el diagnóstico más probable de un lactante sano de 4 meses, que según refiere la madre, desde hace 72 horas no succiona con fuerza la mamadera, tiene llanto débil, está constipado y no sostiene la cabeza como lo hacía anteriormente? El niño se alimenta con leche de fórmula desde hace un mes y vive en un asentamiento del conurbano bonaerense.

- a) Intoxicación por organofosforados.
- b) Miastenia.
- c) Botulismo.
- d) Intoxicación por mercurio.

55) ¿Cuál es el diagnóstico más probable de un adolescente de 19 años que presenta un prurito intenso que empeora por la noche y en el examen físico se observan áreas de pápulas excoriadas en el área interdigital?

- a) Sarna.
- b) Larva migrante cutánea.
- c) Impétigo.
- d) Oxiuriasis.

56) ¿Cuál es el diagnóstico más probable de una niña de 2 años de edad que en la consulta de control se la encuentra con acentuada palidez, distensión abdominal y hepatomegalia y que en dos oportunidades, en otro centro médico, en las radiografías de tórax, se le había observado infiltrado intersticial errático y en los exámenes de laboratorio presentaba 28.000 glóbulos blancos/ mm³, con 58% de eosinófilos, Hb 8,9 g/100 ml y plaquetas normales?

- a) Hemosiderosis pulmonar idiopática.
- b) Toxoplasmosis congénita.
- c) Toxocariasis sistémica.
- d) Leucemia eosinofílica.

57) ¿Cuál es la causa más frecuente de incontinencia de orina en las mujeres antes de los 75 años?

- a) Incontinencia por rebosamiento.
- b) Incontinencia de esfuerzo.
- c) Incontinencia de urgencia.
- d) Incontinencia funcional.

Examen Único Médico 2018

TEMA A

58) ¿Cuál es la conducta más adecuada con una mujer embarazada (primigesta) en trabajo de parto, que al realizarle tocografía se constatan desaceleraciones tardías repetidas en relación con todas las contracciones, con una caída de 20 latidos por minuto (lpm) en la frecuencia cardíaca fetal (FCF), que se recupera a 150 lpm luego de 45 segundos? Se encuentra recibiendo oxitocina intravenosa y se registran 3 contracciones intensas cada diez minutos y en el examen ginecológico presenta dilatación cervical de 6 cm, feto en cefálica con presentación occipito ilíaca derecha anterior (OIDA) en II plano.

- a) Suspender la estimulación oxitócica.
- b) Incrementar la dosis de oxitocina.
- c) Realizar cesárea en forma inmediata.
- d) Continuar con el trabajo de parto y el registro tocográfico.

59) ¿Cuál de las siguientes personas tiene una alimentación saludable?

- a) Juan que desayuna con fruta y cereales, come una fruta a la tarde y cena al llegar a su casa con abundantes vegetales y carne magra (3 veces/semana).
- b) Nora que desayuna café con leche y 2 medialunas, almuerza y cena con carne magra (3 veces /semana), vegetales y fibras. En la merienda toma un jugo de fruta con dos galletas.
- c) José que desayuna mate, almuerza carne tres veces por semana y tiene una cena liviana con frutas y lácteos.
- d) Pía que desayuna y merienda yogur con cereales, pan de salvado y fruta, a media mañana y tarde come una porción de queso descremado, almuerza y cena con carne magra(3 veces/semana) y variedad de vegetales.

60) ¿Cuál es el diagnóstico más probable de una joven de 25 años que es traída a la guardia, por haber presentado una brusca pérdida de conocimiento de pocos minutos mientras estaba en el subte lleno de gente, con una rápida recuperación posterior? Los pasajeros que la acompañaron dicen que estaba pálida antes de caerse y ella refiere que en un momento empezó a sentirse mal.

- a) Convulsión.
- b) Síncope.
- c) Vértigo.
- d) Ataque de caída (drop attack).

61) ¿Cuál de los siguientes fármacos utilizaría, en primera instancia para el control sintomático de las crisis de angustia?

- a) Amitriptilina.
- b) Clonazepam.
- c) Fluoxetina.
- d) Hidroxicina.

Examen Único Médico 2018

TEMA A

62) ¿Cuál de los siguientes diseños de estudio es particularmente susceptible de presentar sesgos de selección?

- a) Cohorte.
- b) Ensayo randomizado.
- c) Transversal.
- d) Casos y controles.

63) ¿Cuál es la conducta más adecuada con respecto a la protección contra *Bordetella pertussis* en un niño de 1 año, con esquema incompleto de vacunación, que a los 8 meses de edad estuvo internado por tos convulsa (confirmada por PCR)?

- a) No es necesario vacunarlo porque tiene inmunidad por la enfermedad.
- b) Continuar con el esquema de vacunación, porque padecer la enfermedad antes de los 2 años no genera inmunidad.
- c) Continuar con el esquema de vacunación porque padecer la enfermedad genera inmunidad, pero disminuye con el tiempo.
- d) Esperar hasta los 18 meses para aplicar las dosis faltantes para no interferir con los anticuerpos generados por la enfermedad.

64) ¿Qué estudio complementario solicita a una mujer de 50 años de edad que consulta por un nódulo tiroideo que tiene una ecografía tiroidea en la cual se observa nódulo sólido de 3 centímetros de diámetro con circulación intranodal y tiene determinaciones hormonales normales?

- a) Centellografía con tecnecio 99.
- b) Punción aspiración con aguja fina del nódulo.
- c) Tomografía con contraste endovenoso.
- d) Resonancia nuclear magnética.

65) ¿Cuál es la conducta más adecuada, según la Ley 26529, con un paciente lúcido de 75 años, internado por insuficiencia renal que se niega a ser dializado, luego que se le explicó a él y a sus familiares las características del procedimiento, los beneficios y los riesgos que conlleva?

- a) Aceptar la decisión del paciente de rechazar el tratamiento aunque no exprese causa alguna de su decisión.
- b) Aceptar la decisión del paciente y solicitar que deje por escrito en la historia clínica los motivos de la misma.
- c) Solicitar al Servicio social que cite a la familia para explicar los riesgos y solicitar un recurso de amparo.
- d) Informar a los familiares del paciente que ellos pueden autorizar el tratamiento frente al riesgo de vida del paciente.

Examen Único Médico 2018

TEMA A

66) ¿En cuál de las siguientes enfermedades tiroideas se puede indicar tratamiento farmacológico con drogas antitiroideas?

- a) Enfermedad de Graves.
- b) Adenoma tóxico.
- c) Bocio multinodular tóxico.
- d) Bocio con síntomas de compresión.

67) ¿Qué tipo de prevención se realiza al solicitar sangre oculta en materia fecal?

- a) Primaria.
- b) Secundaria.
- c) Terciaria.
- d) Cuaternaria.

68) ¿Cuál es el estado ácido base y la alteración electrolítica que espera encontrar en un niño de 1 año que presenta diarrea acuosa de 48 horas de evolución, que fue hidratado con bebidas gaseosas y la madre refiere incremento de las deposiciones luego de cada toma? En el examen físico se encuentra reactivo, afebril, con mucosas secas, retracción del pliegue abdominal lento, pulsos periféricos palpables, relleno capilar menor a 2 segundos y frecuencia cardíaca: 180 latidos/min.

- a) Acidosis metabólica, hiponatremia.
- b) Acidosis metabólica, hiperpotasemia.
- c) Alcalosis metabólica, hiponatremia.
- d) Alcalosis metabólica, hipopotasemia.

69) ¿En cuál de los siguientes pacientes con diagnóstico clínico de otitis media aguda (OMA) realizaría una timpanocentesis para toma de muestra de exudado ótico para cultivo?

- a) Juan de 40 días que tiene fiebre de 38°C y es el primer episodio de OMA.
- b) Martina de 2 años con fiebre < 38°C y dolor poco intenso (primer episodio).
- c) Ana de 6 años que ha tenido dos episodios de OMA en el último año.
- d) Lucía 3 años con primer episodio de OMA y alergia a penicilina.

70) ¿Cuál es la conducta más adecuada con un niño de 4 años, que luego de un traumatismo en la vía pública, ingresa a guardia y se le diagnostica traumatismo encéfalo craneano (TEC) con signos de aumento de la presión intracraneana? En el examen físico se encuentra con tensión arterial normal e impresiona normovolemico.

- a) Hiperventilación.
- b) Infusión de cristaloides isotónicos.
- c) Administrar corticoides.
- d) Craniectomía descompresiva.

Examen Único Médico 2018

TEMA A

71) ¿Cuál es la conducta más adecuada con una mujer de 27 años, que cursa embarazo de 28 semanas y que consulta por prurito vaginal, y en el examen ginecológico se constata flujo vaginal blanquecino cremoso sin mal olor?

- a) Tomar cultivo vaginal y espera resultado para iniciar tratamiento.
- b) Tomar cultivo vaginal e indicar 1 óvulo de clotrimazol cada 12 horas durante una semana.
- c) Indicar tratamiento con metronidazol 1 gramo vía oral en dosis única.
- d) Indicar tratamiento con un óvulo de clotrimazol/ día durante una semana.

72) ¿Cuál de los siguientes es el diagnóstico más probable de un paciente de 46 años, con antecedentes de gingivoestomatitis herpética, que desarrolla una erupción generalizada, pruriginosa y simétrica, con algunas lesiones erosivas en la mucosa oral?

(VER IMAGEN 4)

- a) Sífilis secundaria.
- b) Eritema multiforme.
- c) Lupus eritematoso sistémico.
- d) Urticaria.

73) ¿Cuál es la causa más frecuente de demencia en las personas mayores de 65 años?

- a) Demencia vascular.
- b) Demencia por Parkinson.
- c) Demencia frontotemporal.
- d) Enfermedad de Alzheimer.

74) ¿En cuál de los siguientes pacientes con arteriopatía periférica indicaría un tratamiento quirúrgico de revascularización?

- a) Juan 65 años hipertenso, que tiene dolor isquémico de reposo.
- b) Pedro de 60 años diabético, con microangiopatía.
- c) Ernesto de 40 años obeso, que tiene dolor en región gemelar al caminar 200 metros.
- d) Mirta de 65 años tabaquista, que tiene una úlcera arterial en proceso de cicatrización.

Examen Único Médico 2018

TEMA A

75) ¿Cuál es el diagnóstico más probable de un señor de 38 años, sin antecedentes patológicos, trabajador de un frigorífico, que refiere dolores osteoarticulares de localización variable en el último mes y fiebre en la última semana con picos (matutino y vespertino) de 40°C las últimas 24-48 horas, por lo que acude al Servicio de Urgencias? En el examen físico se encuentra lúcido, febril, sudoroso, eupneico y como dato relevante presenta testículo derecho aumentado de tamaño, no adherido a piel, con zonas de fluctuación e intensamente doloroso a la palpación, con pérdida del límite epidídimo-testicular y transluminación positiva.

- a) Triquinosis.
- b) Brucelosis.
- c) Parotiditis urliana.
- d) Tuberculosis.

76) ¿Cuál es la conducta más adecuada con una adolescente de 19 años que toma un anticonceptivo oral combinado trifásico desde hace un mes y consulta por leve sangrado intermitente (spotting)?

- a) Aconsejar anticoncepción alternativa.
- b) Continuar la medicación y control en dos meses.
- c) Cambiar a anticonceptivos orales monofásicos.
- d) Cambiar a otro anticonceptivo oral con mayor dosis de progesterona.

77) ¿Cuál es una medida de prevención primaria para el cáncer de cuello de útero?

- a) Papanicolaou.
- b) Vacuna HPV.
- c) Colposcopia.
- d) Ecografía transvaginal.

78) ¿Cuál es la conducta más adecuada con una mujer de 36 años que trae a la consulta el siguiente resultado de Papanicolau (PAP) realizado hace un mes: muestra satisfactoria, trófico, ASC-H ausencia de células glandulares y endometriales?

- a) Derivar para conización.
- b) Repetir la citología en seis meses.
- c) Realizar colposcopia y biopsia.
- d) Repetir la citología en forma anual.

Examen Único Médico 2018

TEMA A

79) ¿Cuál es el diagnóstico más probable de una mujer nulípara de 35 años que consulta por hipermenorrea de un año de evolución y en el último mes refiere la aparición de un dolor continuo en hipogastrio? En la ecografía transvaginal se observa: útero irregular en anteversoflexión, con diámetro anteroposterior de 60 mm, longitudinal de 95 mm (medida normal de útero en nulíparas: 8 cm de longitud, 5 cm de ancho y 4 cm de diámetro), endometrio de 15 mm; ovario derecho diámetro longitudinal (desviación media: 25-35 mm) de 36 mm x transverso (desviación media: 12-25 mm) de 22 mm y ovario izquierdo de 30 mm x 18 mm.

- a) Blastoma de ovario derecho.
- b) Útero miomatoso.
- c) Endometriosis.
- d) Cáncer de cuello de endometrio.

80) ¿Cuál es el agente etiológico más probable del cuadro clínico de una niña de 11 años que consulta en guardia por artralgias en rodillas y codos y en el examen físico se encuentra febril (temperatura axilar 38°C), la rodilla izquierda está levemente tumefacta, caliente, sin eritema y tiene dolor a la movilización de ambos codos? La madre refiere que a la niña, hace dos semanas, se le diagnosticó un cuadro viral porque se encontraba febril, con malestar general y presentaba rubicundez en mejillas. En los exámenes de laboratorio de guardia se constata: recuento de glóbulos blancos 8900/mm³ (neutrófilos 40%, linfocitos 45%, monocitos 15%), Hb 11 g/dl, plaquetas 472.000/mm³, eritrosedimentación 20 mm/ en la primera hora.

- a) Virus Coxsackie.
- b) Estreptococo Beta hemolítico del grupo A.
- c) Virus Influenza A.
- d) Parvovirus B19.

81) ¿Cuál es el diagnóstico más probable de un paciente hipertenso de 52 años, que presentó un episodio de mareos que se acompañó de dificultad para poder hablar y una leve "debilidad" del brazo y pierna derechos que mejoró dentro de las primeras tres horas de haber comenzado?

- a) Accidente cerebrovascular.
- b) Accidente cerebrovascular parcial no progresivo.
- c) Accidente isquémico transitorio.
- d) Síndrome vertebrobasilar.

Examen Único Médico 2018

TEMA A

82) ¿Cuál sería la respuesta más adecuada para una mujer sana de 56 años, sin antecedentes familiares de cáncer mamario, que lo consulta sobre qué puede hacer para disminuir la posibilidad de enfermar de cáncer de mama?

- a) Que debe realizar ejercicio físico y tener una dieta rica en frutas, verduras y baja en grasas.
- b) Que debe realizar ejercicio físico y consumir menos pollo en la dieta y tomar 2 copas de vino por día.
- c) Que el riesgo es muy bajo porque no tiene antecedentes familiares.
- d) Que debe realizar mamografía y ecografía mamaria anual.

83) ¿Qué métodos complementarios utiliza para confirmar el diagnóstico de una niña de 15 meses de edad que presenta fiebre de 48 horas de evolución y aumento del tamaño de rodilla derecha con signos de flogosis y en el examen físico se encuentra en regular estado general, pálida y con la pierna afectada en semiflexión? La madre refiere que la niña llora cada vez que se le cambia el pañal y no puede caminar. En los exámenes de laboratorio presenta leucocitosis, eritrosedimentación (ESD): 70 mm y proteína C reactiva: 120.

- a) Ecografía de rodilla.
- b) Radiografía de rodilla y hemocultivos.
- c) Artrocentesis, examen citoquímico y cultivo.
- d) Resonancia nuclear magnética y hemocultivos.

84) ¿Cuál es el diagnóstico más probable de un niño sano de 3 años, que es traído a la guardia por presentar respiración ruidosa desde hace unas horas, cuando estaba jugando en la habitación de su hermano mayor y en el examen físico se encuentra afebril, ansioso, con estridor inspiratorio en reposo, tiraje supraesternal e intercostal, frecuencia respiratoria 50 x' y auscultación normal?

- a) Bronquiolitis.
- b) Cuerpo extraño.
- c) Laringitis.
- d) Epiglotitis

85) ¿Cuál es el diagnóstico más probable de un paciente de 60 años, que consulta por dolor articular en la primera falange metatarsiana e interfalángicas distales, que presenta rigidez matinal de menos de 15 minutos de duración y el reposo alivia los síntomas? Trae un examen de laboratorio con factor reumatoideo positivo débil.

- a) Artritis reumatoidea.
- b) Gota.
- c) Artrosis.
- d) Fiebre reumática.

Examen Único Médico 2018

TEMA A

86) ¿Cuál de los siguientes enunciados es correcto con respecto a la Enfermedad de Chagas?

- a) Una sola prueba serológica positiva para Chagas es suficiente para el diagnóstico de la enfermedad.
- b) Los niños con transmisión congénita de Chagas sólo pueden tratarse en el primer año de vida.
- c) La alteración electrocardiográfica más constante de la miocardiopatía chagásica es la presencia de ondas Q y alteraciones del segmento ST.
- d) Todos los niños con diagnóstico de Enfermedad de Chagas deben recibir tratamiento farmacológico.

87) ¿Cuál de las siguientes vacunas está contraindicada en una mujer embarazada?

- a) Vacuna contra la hepatitis B.
- b) Vacuna contra la varicela.
- c) Vacuna triple bacteriana (dtPa).
- d) Vacuna contra la hepatitis A.

88) ¿Cuál es el diagnóstico más probable de un señor de 70 años que es llevado por un familiar al servicio de urgencias, por haberlo encontrado confundido e incapaz de responder preguntas y tiene una convulsión tónico clónica generalizada en el ingreso al hospital? En el examen físico presenta temperatura axilar de 37.6 ° C, frecuencia cardíaca: 110 / min, frecuencia respiratoria: 20 / min y presión arterial: 130/92 mm Hg y tiene los siguientes estudios complementarios: nivel sérico de sodio de 115 mEq / l, potasio de 3.8 mEq / l, glucosa de 100 mg / dL y osmolalidad de 250 mOsm / kg. Las pruebas de electrolitos en orina muestran una osmolalidad urinaria de 500 mOsm / kg. En la radiografía de tórax se observa una masa en el pulmón izquierdo.

- a) Cáncer cerebral metastásico.
- b) Cáncer de próstata.
- c) Carcinoma de células pequeñas.
- d) Tuberculosis.

89) ¿Cómo interpreta los siguientes resultados de la serología de hepatitis B: HBs Ag no reactivo, Anti-HBc reactivo, Anti-HBs reactivo?

- a) Inmunidad por infección natural a la hepatitis B.
- b) Inmunidad por vacunación contra la hepatitis B.
- c) Infección aguda.
- d) Infección crónica.

Examen Único Médico 2018

TEMA A

90) ¿Cuál es el diagnóstico más probable de una mujer de 40 años que consulta por astenia, alteraciones del sueño, aumento de 15 kilos de peso en los últimos 2 años, luego de la separación de su esposo? No trabaja ni quiere hacerlo y tiene una hija de 2 años con la cual le gusta salir a pasear.

- a) Trastorno de ansiedad.
- b) Depresión mayor.
- c) Trastorno ciclotímico.
- d) Trastorno distímico.

91) ¿Cuál es el diagnóstico más probable de una recién nacida de 2 kg de peso, con microcefalia, hepatoesplenomegalia y petequias, cuyo Apgar fue de 4 y 6 en los minutos 1 y 5, respectivamente, e ingresó a Neonatología por dificultad respiratoria con requerimiento de asistencia respiratoria? A las 24 horas del nacimiento presentó convulsiones. En los exámenes de laboratorio presenta trombocitopenia, anemia, aumento de transaminasas e hiperbilirrubinemia.

- a) Adenovirus.
- b) Citomegalovirus.
- c) Virus de la hepatitis C.
- d) Virus Coxsackie B.

92) ¿Cuál es la conducta más adecuada con un niño de 2 años que es traído a la consulta por diarrea sanguinolenta y vómitos de 24 horas de evolución? En el examen físico se encuentra normohidratado, con distensión abdominal y en los exámenes de laboratorio presenta: Hematocrito 18%, recuento de plaquetas: 90000/ mm³, urea 120 mg/100ml, creatinina 1,5 mg/100ml, Na 135 mEq/l y K 4 mEq/l

- a) Hidratación parenteral y suspender aporte oral. Control de peso y diuresis.
- b) Hidratación parenteral, transfusión de glóbulos rojos a 10ml/kg, dieta hiposódica. Control de peso y diuresis.
- c) Hidratación por vía oral, (pérdidas insensibles más diuresis, libre de potasio), transfusión de glóbulos rojos a 10ml/kg y dieta hiposódica. Control de peso y diuresis
- d) Hidratación por vía oral, (pérdidas insensibles más diuresis, libre de potasio) y dieta hiposódica. Control de peso y diuresis

93) ¿Cuál de las siguientes inmunizaciones está contraindicada en una persona con VIH que tiene un recuento de CD4 de 150 cél / mm³?

- a) Vacuna contra hepatitis A.
- b) Vacuna antigripal.
- c) Vacuna antineumocócica conjugada.
- d) Vacuna contra la fiebre amarilla.

Examen Único Médico 2018

TEMA A

94) ¿En cuál de las siguientes situaciones clínicas es recomendable solicitar un urocultivo?

- a)** Ana de 30 años con disuria y cuya pareja fue tratada por uretritis.
- b)** Violeta de 25 años con disuria y flujo vaginal.
- c)** Marta de 25 años con disuria y varias recaídas de infecciones urinarias documentadas.
- d)** Vanesa de 20 años, sin antecedentes patológicos, no embarazada y con disuria de 24 horas de evolución.

95) ¿Cuál sería la conducta más adecuada con respecto a la profilaxis post exposición para el virus de la inmunodeficiencia humana (VIH), en un enfermero que tuvo un accidente punzante al intentar re encapuchar una aguja luego de realizar una venopunción en un paciente? El accidente laboral ocurrió hace 96 horas y el paciente fue dado de alta.

- a)** Realizar serología basal (VIH, hepatitis B y C) y administrar tratamiento con AZT/3TC + LPV/r durante 4 semanas. Realizar controles serológicos periódicos.
- b)** Realizar serología basal (VIH, hepatitis B y C) y administrar tratamiento con AZT/3TC + LPV/r hasta poder realizarle prueba de VIH al paciente.
- c)** Realizar serología basal (VIH, hepatitis B y C) y no administrar profilaxis medicamentosa por el tiempo transcurrido. Realizar controles serológicos periódicos.
- d)** Realizar serología basal (VIH, hepatitis B y C), no administrar profilaxis medicamentosa y solicitar a servicio social que convoque al paciente para realizarle prueba de VIH.

96) ¿Cuál de los siguientes enunciados lo considera correcto?

- a)** Los pacientes asmáticos tienen enfermedad pulmonar obstructiva crónica (EPOC) porque la obstrucción bronquial no es reversible.
- b)** Los pacientes EPOC pueden tener una obstrucción bronquial parcialmente reversible.
- c)** La única causa de EPOC es el enfisema pulmonar.
- d)** Un paciente con tos productiva por dos meses en los últimos dos años tiene una enfermedad obstructiva crónica.

Examen Único Médico 2018

TEMA A

97) ¿Cuál es el diagnóstico más probable de una paciente nulípara de 20 años, que consulta por fiebre vespertina de dos semanas de evolución (temperatura axilar 38°C), acompañada de tos, odinofagia, dolor y distensión abdominal? Recibió múltiples antibióticos por el cuadro respiratorio sin mejoría. En el examen físico presenta abdomen distendido y signos de ascitis. En los exámenes de laboratorio: hemoglobina: 8.5 g/100 ml, plaquetas: 651.000/ mm³ y proteína C reactiva: 132. Prueba de embarazo negativa. En una tomografía toraco-abdomino-pélvica se observan adenopatías axilares, mediastínicas y cardiofrénicas; infiltrado bilateral en ambos pulmones, moderada cantidad de líquido libre abdominal y engrosamiento de la grasa peritoneal epiploica y mesentérica. Útero de tamaño normal y estructuras tubulares pélvicas de 1 cm, bilaterales, compatibles con salpingitis.

- a) Enfermedad pelviana inflamatoria (EPI) por *Chlamydia trachomatis*.
- b) Tuberculosis diseminada.
- c) Enfermedad pelviana inflamatoria (EPI) por actinomicosis.
- d) Tumor anexial con linfangitis pulmonar carcinomatosa.

98) ¿Cuál es el diagnóstico más probable de un lactante de 7 meses que presenta fiebre de 48 horas de evolución y en el examen físico se encuentra apático, tensión arterial: 60/40 mmHg, taquicárdico, pulsos débiles, taquipneico, extremidades frías y relleno capilar de 3 segundos? Los padres refieren que orina poco y se le realiza una medición de glucemia (Glucotest) 180 mg%.

- a) Deshidratación.
- b) Shock séptico.
- c) Trastorno metabólico.
- d) Cetoacidosis diabética

99) ¿Cuál es la conducta más adecuada con una recién nacida, de 39 semanas de gestación, que pesa 3500 gramos y a la madre se le diagnosticó sífilis 20 días antes del parto y fue tratada con una dosis intramuscular de Ceftriaxona por alergia a la penicilina? El examen físico de la niña es normal y tiene VDRL negativa en sangre.

- a) Ceftriaxona por la alergia materna a la penicilina y seguimiento con VDRL al 6° mes y al año.
- b) Penicilina benzatínica única dosis y seguimiento con VDRL al 3°, 6°, y 12° mes.
- c) No debe recibir ningún tratamiento. Control con VDRL al 3°, 6° y 12° mes.
- d) Realizar punción lumbar y VDRL en LCR, tratar según resultado.

100) ¿Cuál es el agente etiológico más probable del cuadro clínico de una adolescente de 17 años que tiene tos paroxística y seca de un mes de evolución y de su hijo de 3 meses que desde hace 5 días presenta rinorrea y tos? Los pacientes viven en un asentamiento del conurbano bonaerense.

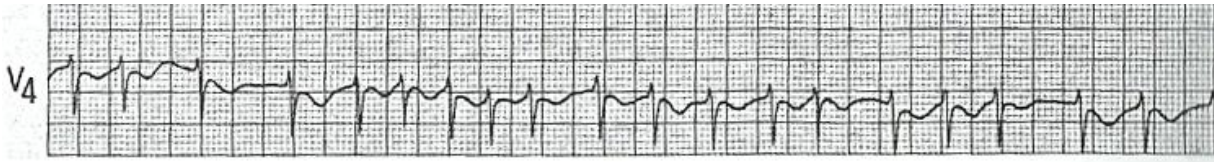
- a) Adenovirus.
- b) Virus Influenza A.
- c) *Bordetella pertussis*.
- d) *Streptococcus pneumoniae*.

Examen Único Médico 2018
TEMA A

IMAGEN 1

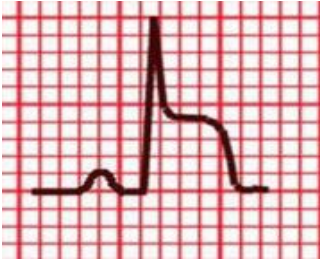

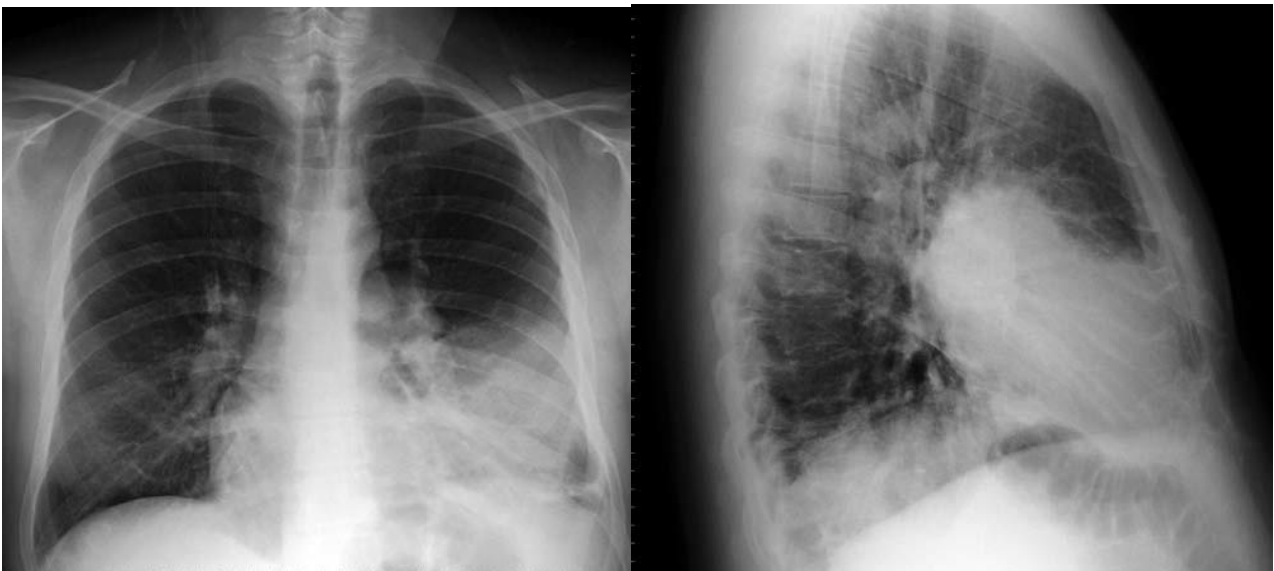IMAGEN 2



IMAGENES 3



Examen Único Médico 2018

TEMA A

IMAGEN 4

